Enciclopedia Médico-Quirúrgica – E – 46-510 (2004)

Parotidectomías

B Petelle
E Sauvaget
P Tran Ba Huy

Resumen. – *Toda parotidectomía debe considerarse a la vez desde el punto de vista oncológico y estético.*

La incisión se debe ajustar a tres principios fundamentales: exponer correctamente toda la región parotídea, poder convertirse si es preciso en una incisión de vaciamiento ganglionar cervical y dejar las mínimas secuelas estéticas.

El tronco del nervio facial, cuya disección representa el tiempo fundamental de la intervención, constituye la bisectriz del ángulo que forman el borde anterior de la punta de la mastoides y el borde inferior del hueso timpanal. Emerge desde la profundidad y aparece algunos milímetros por encima del borde superior del vientre posterior del digástrico y aproximadamente a 1 cm por debajo del borde inferior del hueso timpanal y del «pointer» (puntero) cartilaginoso.

La ablación del lóbulo superficial se efectúa desde atrás hacia adelante, siguiendo una por una las ramas de división nerviosa, y comenzando siempre por el lado opuesto al tumor.

De manera esquemática, la exéresis del lóbulo profundo comprende: el control del pedículo carotídeo externo y de sus ramas, la liberación completa del tronco del nervio facial y de sus ramas del parénquima subyacente y la exéresis glandular propiamente dicha. Dentro de las complicaciones inmediatas destaca la parálisis facial, y entre las tardías, el síndrome de Frey.

© 2004 Elsevier SAS, París. Todos los derechos reservados.

Palabras clave: *parótida, nervio facial, síndrome de Frey, parotidectomía superficial, parotidectomía profunda.*

Introducción

Toda parotidectomía se debe considerar desde un punto de vista oncológico y al mismo tiempo estético.

En primer lugar oncológico, ya que el desarrollo de las técnicas quirúrgicas permite considerar la exéresis completa, en ocasiones ampliada a las regiones anatómicas vecinas. Esto exige por parte del cirujano un perfecto conocimiento de las modalidades de extensión tumoral propias de cada variedad anatomopatológica, de la anatomía quirúrgica del peñasco, así como de las cavidades bucal y faríngea.

Después estético, ya que aunque las exigencias oncológicas están por encima de cualquier consideración estética, en la mayoría de los casos se puede y se debe garantizar la preservación de la función facial. Los procedimientos activos o pasivos disponibles para paliar una parálisis facial no se pueden equiparar nunca a una auténtica actitud preventiva. De este modo, se puede afirmar que la parotidectomía es, sobre todo, una disección nerviosa.

***Boris Petelle**: Chef de clinique-assistant.*
***Elisabeth Sauvaget**: Chef de clinique-assistant.*
***Patrice Tran Ba Huy**: Professeur, chef de service.*
Service d'oto-rhino-laryngologie, hôpital Lariboisière, 2, rue Ambroise-Paré, 75475 Paris cedex 10, France.

Esta doble preocupación justifica que en numerosos apartados de este capítulo la reseña anatómica preceda a la descripción de la maniobra quirúrgica. Concebida de este modo, la parotidectomía sigue siendo una intervención que combina delicadeza y precisión, constituyendo uno de los orgullos de la cirugía cervicofacial.

Evaluación preoperatoria

VALORACIÓN CLÍNICA

La exploración física debe determinar las características del tumor así como ciertos elementos importantes para el diagnóstico o el tratamiento: el carácter doloroso de un tumor nos hace sospechar que se trate de un cilindroma o de un schwannoma, mientras que la presencia de paresia o parálisis facial, o la infiltración cutánea, orientarían hacia un tumor maligno; anomalías del orificio y del conducto de Stenon; observación y palpación de la fosa amigdalina en busca de una extensión parafaríngea; presencia de signos otológicos que hagan pensar en una extensión intrapetrosa; así como la presencia de adenopatías cervicales.

DIAGNÓSTICO POR IMÁGENES

El estudio mediante técnicas de diagnóstico por imágenes no es indispensable.

Sin embargo, en ciertos casos es preciso realizar un estudio de extensión: actualmente, la resonancia magnética constituye la técnica de imagen de elección para determinar la extensión a las partes blandas parafaríngeas, nerviosas o cutáneas; mientras que la tomografía computarizada es indispensable cuando se sospeche extensión al hueso petroso o al maxilar inferior.

Normalmente la sialografía es inútil [22]. La importancia de la ecografía radica en servir de guía a la citología por punción.

CITOLOGÍA POR PUNCIÓN

El diagnóstico citológico, eventualmente dirigido por ecografía en caso de masa profunda, posee algunas indicaciones: apoyar una decisión quirúrgica y prever las modalidades de la misma, justificar una actitud expectante o convencer a un paciente reticente. Se calcula que la especificidad de la citología por punción es del 95% [24]. El resultado depende de la calidad de la punción y de la experiencia del citólogo. Aproximadamente, en el 5% de los casos la citología por punción no es informativa.

INFORMACIÓN AL PACIENTE

El paciente debe conocer los objetivos, las modalidades y las posibles complicaciones de la intervención: el tipo de incisión, la realización de un examen histológico extemporáneo que condicione la amplitud de la exéresis, la posibilidad de vaciamiento ganglionar adicional; la depresión postoperatoria por detrás del ángulo maxilar, la insensibilidad transitoria del pabellón de la oreja y, sobre todo, la posibilidad de parálisis facial, de intensidad y pronóstico variables, que puede requerir tratamientos específicos (principalmente oftalmológicos) hasta su recuperación. La parálisis facial definitiva es excepcional y suele ser producto de una operación particularmente difícil, o del sacrificio deliberado del nervio debido a su invasión por un tumor maligno.

Se debe informar también al paciente de la posibilidad de que se produzca un síndrome de Frey de forma diferida.

Colocación del paciente

Aunque habitualmente la intervención se realiza con intubación orotraqueal, la intubación nasotraqueal permite movilizar la mandíbula con mayor comodidad y facilita la exéresis si existe extensión parafaríngea.

Se coloca al paciente en decúbito supino, con la cabeza más elevada que el cuerpo (declive de la mesa quirúrgica), y en extensión gracias a un rollo transversal introducido por debajo de los hombros. La cabeza se gira hacia el lado opuesto de la intervención, manteniéndola en esta posición con una cinta adhesiva que se adhiere al cabezal.

Después de rasurar la patilla y de instilar colirio protector, se desinfecta el campo operatorio, que abarca: la región parotídea, la oreja, toda la hemicara, la región temporocigomática y la región torácica superior.

Por debajo de la región cervical se acomoda un campo enrollado para aislar el pelo, la nuca y la espalda. A continuación se sitúan los campos de modo que queden visibles la oreja, la región orbitaria externa, la comisura labial y toda la región cervical. En el conducto auditivo externo se introduce una pequeña mecha de gasa para impedir la entrada de sangre.

Desde el punto de vista del instrumental, la caja contiene los instrumentos habituales de la cirugía cervical, a los que puede ser útil añadir una espátula fina, una pinza de coagulación bipolar y, en ocasiones, un estimulador eléctrico.

Cuando se realiza una reintervención parotídea, puede ser útil la monitorización del nervio facial. En algunos estudios se ha observado que disminuye la frecuencia de lesiones del nervio facial [14] [4]. Sin embargo, conviene recordar que el uso de curare suprime las respuestas faciales a los estímulos mecánicos y eléctricos, haciendo imposible cualquier monitorización .

Incisión y despegamiento cutáneo

PUNTOS IMPORTANTES

– La incisión de parotidectomía se debe ajustar a tres principios fundamentales: exponer correctamente toda la región parotídea, poder convertirla si es preciso en una incisión de vaciamiento ganglionar cervical y dejar las mínimas secuelas estéticas.

– Se han descrito numerosas modificaciones del trazado básico inicial (pretragal y cervical), a veces acertadas, y todas ellas menores. En general responden a preocupaciones de índole estética más que oncológica.

– Los estudios anatómicos [11] proporcionan una idea clara de las paredes de la celda parotídea y permiten la descripción precisa de los planos de disección (cf fig. 2, donde se ilustra las estructuras que se identifican desde la superficie hasta los planos más profundos). Debajo de la piel se observa una capa de grasa cuyo espesor varía en cada paciente. Por debajo se encuentra el sistema musculoaponeurótico superficial de la cara (SMAS).

– El SMAS, descrito por Jost [11], está compuesto por los músculos cutáneos superficiales, envueltos por una lámina aponeurótica denominada fascia superficial. Está constituida por varios segmentos que reciben la denominación de cresta aponeurótica, entre los vientres del músculo occipitofrontal, fascia temporal superficial en la región temporal y fascia parotídea en la región parotidomasetérica. En la celda parotídea, el SMAS está compuesto por la regresión fibrosa del platisma (o cutáneo del cuello) y de su aponeurosis.

– La aponeurosis cervical superficial constituye la pared profunda de la celda. Recubre sucesivamente, desde delante hacia atrás, la cara lateral del músculo masetero, la cara profunda de la glándula parótida y después la cara superficial del esternocleidomastoideo (ECM). La embriología demuestra claramente que, en su migración anteroposterior, la glándula parótida se desliza primero sobre la cara anterior del masetero, es decir, por fuera de la aponeurosis cervical superficial; y posteriormente choca contra la punta del hueso temporal, al cual no puede sobrepasar externamente debido a la presencia del platisma. Por tanto, se desarrolla hacia dentro, introduciéndose entre la punta de la mastoides y la rama ascendente del maxilar inferior; rechazando los músculos estilohioideos hacia la profundidad, envueltos por la aponeurosis cervical superficial.

EN LA PRÁCTICA

El trazado de la incisión se dibuja con rotulador dermográfico, teniendo en cuenta los pliegues naturales de flexión de la cara y del cuello. En general se diseña un

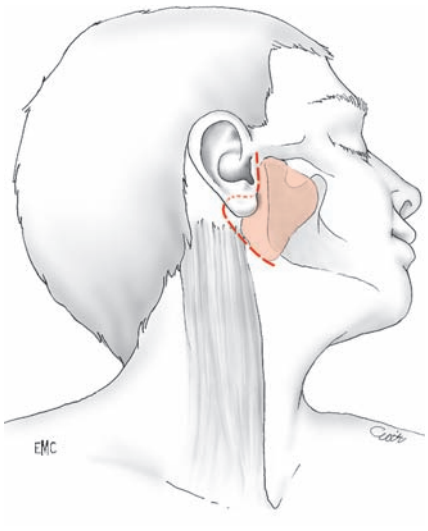

1 *Trazado de la incisión.*

trayecto en forma de «bayoneta» que consta de tres segmentos *(fig. 1)*:

– un segmento vertical preauricular que sigue el surco pretragal (se localiza fácilmente al plegar el trago entre los dedos pulgar e índice) y se extiende desde el pie del hélix hasta el lóbulo de la oreja; pudiéndose mejorar la exposición si se practica un corte horizontal en la parte superior;

– un segmento intermedio, horizontal o ligeramente incurvado hacia arriba, que rodea la inserción del lóbulo y se detiene en el borde anterior de la mastoides;

– un segmento vertical que desciende a lo largo del borde anterior del ECM, alcanza el pliegue de flexión cervical superior y desciende a dos traveses de dedo del borde inferior de la mandíbula, para terminar a unos 2-3 cm por delante de su ángulo.

La unión entre los diferentes segmentos debe ser redondeada y curvilínea, evitando crear un ángulo de unión demasiado agudo; sobre todo en la región sublobular, entre el segundo y el tercer segmento, que más adelante puede ser causa de necrosis.

Se han descrito numerosas variantes de esta técnica. Las dos principales pretenden disimular parte de la incisión: el primer segmento en el conducto auditivo externo, trazándolo por el surco interhelicinotragal, en la cara posterior del trago, y después por el surco intertragolobular; por su parte, se intenta ocultar el tercer segmento en el cuero cabelludo, siguiendo el clásico trazado de la intervención *face-lift* (levantamiento facial), disimulándolo por detrás de la línea de implantación del pelo en la nuca. Por muy estéticos que sean, estos trazados nunca deben comprometer la calidad de la exposición parotídea.

La incisión se realiza después de la infiltración de suero con adrenalina *(fig. 2)*. El despegamiento del colgajo cutáneo anterior se efectúa en primer lugar en su parte superior, a la altura del primer segmento vertical preauricular. La diferencia de coloración entre el amarillo claro del tejido celular subcutáneo y el amarillo gamuza de la fascia parotídea, puede ser útil para identificar el plano de despegamiento.

El despegamiento no debe sobrepasar el borde anterior del parénquima glandular, ya que a este nivel emergen las ramas anteriores de subdivisión del nervio facial, que son muy delgadas, y que se identifican con mayor facilidad desde atrás hacia delante, en el curso de la parotidectomía superficial.

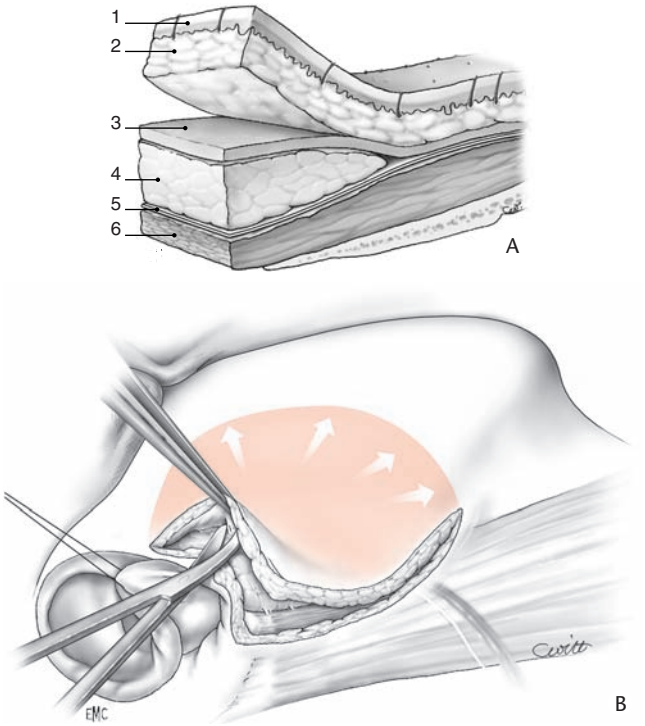

2 *A. Despegamiento en la cara superficial de la fascia parotídea (sistema musculoaponeurótico superficial de la cara [SMAS]).*
1. Piel; 2. tejido celular subcutáneo; 3. fascia parotídea (SMAS); 4. glándula parótida; 5. aponeurosis cervical superficial; 6. músculo masetero.
B. Despegamiento del colgajo cutáneo entre el tejido celular subcutáneo y la fascia parotídea hasta el borde anterior de la glándula.

El despegamiento prosigue en la parte inferior, a la altura del tercer segmento cervical de la incisión. Esta maniobra expone la cara externa y el borde anterior del ECM, cruzados a este nivel por la vena yugular externa y la rama auricular del plexo cervical superficial. Más hacia delante, el despegamiento cutáneo se debe efectuar con prudencia debido a la presencia de la rama cervicofacial del nervio facial, que desciende a lo largo del borde posterior de la rama ascendente de la mandíbula.

El último tiempo consiste en rechazar hacia atrás el pabellón auricular, seccionando los tractos fibrosos que lo fijan al borde posterior de la glándula. Este tiempo es rápido, poco hemorrágico y no implica riesgos para el nervio facial; siempre que permanezca en estrecho contacto con el conducto cartilaginoso, sin rebasarlo en profundidad. Una vez liberado, el pabellón auricular se rechaza hacia atrás con una pinza de campo o una sutura atraumática, que tracciona desde la parte inferior del conducto auditivo externo.

Liberación de la cara posterior de la glándula

Este tiempo facilita el descubrimiento del tronco del nervio facial. Consiste en separar la glándula de la pared posterior de la celda parotídea, a uno y otro lado de la supuesta emergencia del nervio facial. La maniobra se compone de dos tiempos.

La separación interparotidotragal se completa por arriba con tijera o con el dedo (protegido con una compresa), hasta alcanzar la superficie plana y dura del hueso timpánico. El despegamiento es rápido, poco hemorrágico y no conlleva riesgo para el nervio facial, con la condición de mantenerse sobre la cara anterior del hueso timpánico y no rebasar su borde inferior *(fig. 3)*.

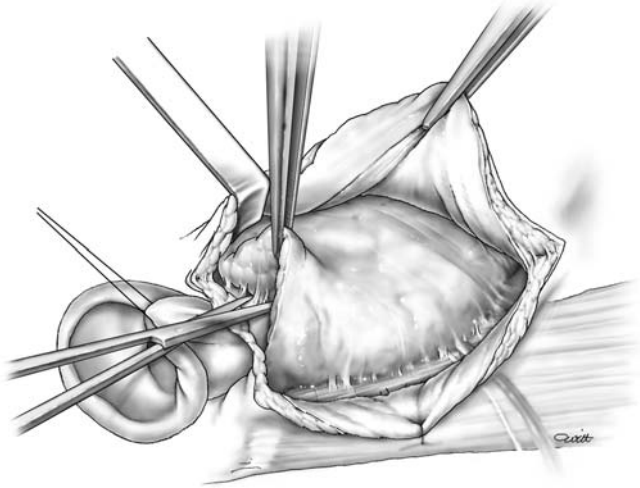

3 *Creación del canal interparotidotragal por encima de la supuesta salida del nervio facial.*

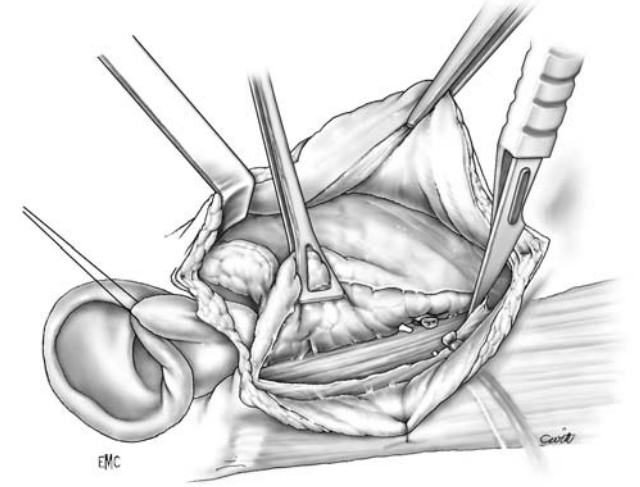

4 *Liberación de la prolongación posterior infralobular de la parótida por rechazo de la aponeurosis cervical superficial.*

Por abajo, para liberar la glándula del ECM, es preciso utilizar el bisturí, ya que a este nivel la glándula emite una pequeña prolongación posterior sublobular que se adhiere íntimamente a la porción más superior del ECM. Se procede a la sección franca de la aponeurosis cervical superficial a 1 o 2 cm por detrás del borde anterior del ECM, hasta descubrir las fibras musculares y sus inserciones tendinosas mastoideas *(fig. 4)*. La liberación de este borde anterior lleva a la vena yugular externa acompañada de la rama auricular del plexo cervical superficial. A unos dos traveses de dedo de la punta de la mastoides, estos dos elementos cruzan al músculo. La vena se liga y después se secciona junto con el nervio. Algunos autores [6, 10] conservan 1 o 2 cm del nervio para reparar una posible lesión del nervio facial.

Una vez liberado el polo posteroinferior de la glándula, se rechaza suavemente hacia delante con una pinza corazón. Con algunos cortes de tijera se descubre la región celuloganglionar subdigástrica. La cara externa y el borde superior del vientre posterior del músculo digástrico se desprenden desde el tendón intermedio hasta su inserción ósea en la mastoides.

Después de exponer la región celuloganglionar subdigástrica, se procede a su exploración; durante la cual se pueden descubrir adenopatías cuyo hallazgo y análisis

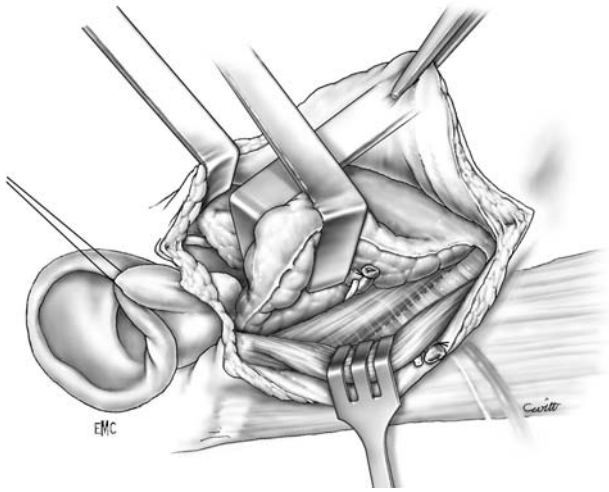

5 *Separación de la glándula de la cara posterior de la celda, a ambos lados de la supuesta salida del nervio facial. Éste se sitúa profundamente, en el seno de un cordón glandular que parece surgir del agujero estilomastoideo.*

histológico extemporáneo pueden llevar a modificar de forma importante la conducta quirúrgica posterior.

En este momento de la intervención, la parótida sólo se encuentra unida a las estructuras posteriores de la celda por un cordón tisular oblicuo hacia abajo y hacia adelante, de aproximadamente 1 cm de grosor; en cuyo plano profundo se sitúa el tronco del nervio facial *(fig. 5)*.

Exposición del tronco del nervio facial

Es el tiempo crucial de la parotidectomía e implica un conocimiento perfecto de la anatomía del nervio facial [6, 15], sobre todo de su emergencia extracraneal y de su trayecto retroparotídeo.

PUNTOS IMPORTANTES

– El nervio facial sale del peñasco por el agujero estilomastoideo, verdadero embudo de aproximadamente 2 mm de diámetro, que constituye más un ensanchamiento progresivo del conducto de Falopio que un orificio propiamente dicho. Se sitúa en la cara exocraneal posterior del peñasco, por detrás de la apófisis estiloides, por dentro del cuerno inferior del hueso timpanal, por delante y por dentro de la punta de la mastoides, y en el extremo más anterior de la ranura del digástrico, que viene a desembocar en el embudo estilomastoideo como el canalón de una fachada en su desagüe.

– Desde su salida, el VII par se dirige hacia delante y hacia fuera, casi horizontal, hasta el techo del espacio retroestiloideo (o subparotídeo posterior). Se encuentra acompañado por un plexo venoso y por la arteria estilomastoidea, rama de la auricular posterior, que al contactar con el nervio se divide en «T» emitiendo dos ramas, una distal y otra proximal. En este corto trayecto retroparotídeo, el nervio pasa primero por detrás y después por fuera de la apófisis estiloides. A continuación se introduce en la celda parotídea por la parte alta del diafragma estiloideo, entre el vientre posterior del músculo digástrico por fuera y el músculo estilohioideo por dentro.

– De forma esquemática, esta penetración se produce a la misma distancia del cigoma y del ángulo de la mandíbula,

aproximadamente a 25 mm de profundidad. Después de un trayecto inicial interno y posterior, se hace rápidamente superficial ya que tiene una dirección oblicua hacia fuera y hacia delante. De este modo deja por delante, y después por dentro, a la arteria carótida externa.

– De este recuerdo anatómico, el cirujano debe recordar los siguientes puntos:

– la salida exocraneal del VII par se sitúa a unos 25 mm de profundidad; profundidad a la que se encuentra el vientre posterior del digástrico;

– el proceso triangular del cartílago tragal (la porción más interna del conducto auditivo externo) es un punto de referencia muy útil. Conley y Montgomery lo denominan *pointer* (puntero). El tronco del nervio se encuentra aproximadamente a 7,5 mm (± 2,5 mm) por delante y por dentro del mismo;

– el segmento retroparotídeo del VII par forma casi la bisectriz del ángulo formado por el borde anterior de la mastoides y el borde inferior del timpanal;

– se encuentra a 1 cm por encima del borde superior del vientre posterior;

– la apófisis estiloides no constituye un adecuado punto de referencia quirúrgica del VII par ya que: puede no existir o encontrarse poco desarrollada (50% de los casos); a menudo sólo se individualiza tras la disección larga y laboriosa de una zona crítica; y es más profunda que el nervio facial, estructura que precisamente se quiere preservar.

– Aunque en su origen es profundo, el VII par se hace rápidamente superficial porque pasa a la cara externa de la rama ascendente de la mandíbula; por tanto, en su origen puede presentar una dirección transversal y no anteroposterior.

EN LA PRÁCTICA

Se coloca un separador de Farabeuf a cada lado del cordón tisular que en este momento todavía une la glándula parótida a las estructuras posteriores de su celda, con los que se rechaza hacia adelante la cara posterior de la glándula. Se pueden localizar entonces con el dedo los dos puntos de referencia fundamentales del tronco nervioso, que son la cara anterior de la punta de la mastoides y la cara inferior del conducto auditivo externo formado por el timpanal. Salvo raras excepciones, el tronco del nervio facial:

– constituye la bisectriz del ángulo formado por el borde anterior de la punta de la mastoides y el borde inferior del timpanal;

– se sitúa frente a la uña del dedo índice del cirujano, cuando el dedo se coloca sobre la punta de la mastoides en un plano perpendicular al borde anterior de la misma;

– emerge en profundidad, a una distancia que viene marcada por el borde superior del vientre posterior del digástrico, aproximadamente a 1 cm por debajo del borde inferior del timpanal.

Se introduce la tijera curva o la espátula a lo largo de la cara anterior de la punta de la mastoides y se escinden progresivamente, desde la superficie hacia la profundidad, los tractos fibrosos que se extienden entre la parótida y el plano posterior; sin perder nunca de vista esta referencia ósea. El desprendimiento nervioso, siempre angustioso, sólo encuentra algunas vénulas y una rama arterial, la estilomastoidea, que es rama de la auricular posterior o de la occipital. Esta arteriola constituye el único riesgo hemorrágico de la zona. La proximidad del tronco del nervio facial exige disecarla a lo largo de unos cuantos milímetros; posteriormente se liga y se secciona o bien se coagula con la pinza bipolar.

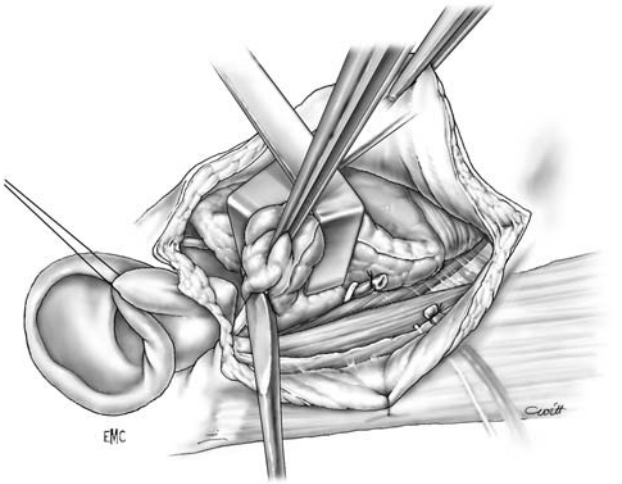

6 *Exposición del tronco del nervio facial hasta su división. La disección progresiva de sus ramas permite liberar la parte superficial de la glándula.*

Un poco por dentro y por encima del vientre posterior del digástrico, el nervio facial se presenta como un cordón casi horizontal, de 1 a 2 mm de anchura, que se distingue por su blancura de los tractos fibrosos que lo rodean. Ante la duda, la disección de su cara superficial se realiza con tijera curva, cuya convexidad descansa sobre el nervio, o con espátula; lo que permite descubrir, a pocos milímetros de su emergencia estilomastoidea, la bifurcación característica del tronco nervioso *(fig. 6)*.

La posición del tronco del VII par puede encontrarse modificada por el desarrollo tumoral. Por ejemplo, un tumor voluminoso del lóbulo superficial puede empujar el VII par hacia adentro, contra la base de la apófisis estiloides; mientras que un tumor del lóbulo profundo puede aplastar el tronco nervioso contra el borde anterior de la mastoides. En estos casos, adquieren gran importancia los puntos anatómicos de referencia antes mencionados. El principio técnico consiste en permanecer siempre en contacto con la mastoides, sin dejar ninguna estructura glandular por detrás de los instrumentos. Resulta útil el empleo de lupas siendo excepcionalmente necesario utilizar el estimulador eléctrico.

■ *Localización retrógrada de las ramas del nervio facial*

Existen, no obstante, casos difíciles en los que el nervio facial se debe descubrir por vía retrógrada. La disección se puede llevar a cabo a partir de cualquier rama en las que se divide el nervio facial, que se buscarán en los límites anteriores de la glándula.

Por lo general se prefiere realizar esta maniobra a partir de la rama mentoniana. El punto de referencia es la salida de la vena comunicante intraparotídea, que sale de la cinta esternomaxilar. La vena se aísla y se separa del tejido parotídeo. Paralelo a la vena, y algunos milímetros por dentro, se encuentra la rama mentoniana; que nos indica el camino hacia el ramo cervicofacial y el tronco nervioso.

Otros autores [2] recomiendan buscar las ramas del nervio facial en la región masetérica, por encima de la fascia del masetero, en un plano de tejido conjuntivo laxo revestido por el SMAS.

Parotidectomía superficial

Después de localizar el tronco del VII par, la intervención consiste sobre todo en una disección nerviosa, rama por rama. Por tanto, la exéresis del lóbulo superficial exige conocer las diversas modalidades de división del nervio facial y las relaciones de éste con la glándula parótida.

PUNTOS ANATÓMICOS IMPORTANTES

Divisiones del nervio

Muchos trabajos han intentado precisar las diferentes modalidades de división del nervio facial, con el fin de facilitar su localización [6, 15]. La división se produce:

– en un plano horizontal que corta el centro de la rama ascendente del maxilar;

– siempre por detrás, a unos 7 mm del borde posterior de la rama ascendente de la mandíbula, y aproximadamente a 35 mm de su ángulo;

– en el centro de una línea que se extiende desde el borde superior del trago hasta el ángulo de la mandíbula; más cerca del borde posterior de la rama ascendente que del borde anterior de la mastoides.

Una vez que se localiza la división del tronco nervioso siguiendo las referencias anteriores, dicha división se produce según las modalidades A, B y C que se resumen en la *figura 7*. Realmente, su conocimiento perfecto es puramente académico y carece de interés práctico. Sin duda, para el cirujano es mejor recordar los siguientes puntos:

– la ramificación del tronco del nervio facial presenta una enorme variabilidad. Unas veces, cada una de las dos ramas principales (temporofacial y cervicofacial), se encuentran bien individualizadas, y las ramas secundarias emergen tardíamente de cada una de ellas, produciendo formas sin anastomosis. En otras ocasiones, existe una división precoz en ramas secundarias, que en conjunto da lugar a un verdadero plexo parotídeo, produciendo las formas con anastomosis. El primer tipo sería más frecuente en la mujer y el segundo en el varón;

– la posible importancia funcional de las anastomosis nerviosas intraparotídeas justifica su preservación quirúrgica;

– la necesaria individualización de la rama inferior cervicofacial, que discurre por el borde posteroinferior de la mandíbula y cruza la cara externa de la vena facial: en general, esta intersección se localiza entre dos puntos extremos situados a 1 cm de cada lado del borde inferior del maxilar inferior, constituyendo un excelente punto de referencia para la disección retrógrada del nervio;

– la importancia estética de la rama inframandibular o mentoniana, que recorre el borde inferior del maxilar inferior: su lesión accidental, producida por el manejo brusco de un separador, por una disección poco afortunada del polo inferior de la parótida o durante un vaciamiento ganglionar complementario, provoca una asimetría bucal muy desagradable dada la gran movilidad de los labios durante la mímica. Esta rama mentoniana no presenta anastomosis, lo que explica el carácter definitivo de la lesión.

Relación con la glándula

El plano parasagital de ramificación de los ramos del VII par divide clásicamente a la glándula parótida en dos lóbulos: superficial y profundo, que se encuentran conectados por un istmo, dentro del cual se produce la división principal. Este concepto ha sido muy discutido y se debe matizar a tres niveles: anatómico, quirúrgico y oncológico.

– Desde el punto de vista anatómico, parece que la idea de la división de la glándula en dos lóbulos (superficial y profundo) unidos por un istmo, sería un tanto artificial [15]. En realidad, como ilustra la *figura 7D*, existen múltiples puentes interlobares y los conductos excretores serían comunes a ambos lóbulos. El tejido parotídeo, los conductos excretores y el nervio facial parecen íntimamente intrincados, y los elementos glandulares se insinúan como «hiedra» entre las redes del entramado nervioso. Debido a la enorme variabilidad que presentan las relaciones entre el VII par y la parótida, parece imposible establecer cualquier sistematización anatómica de las mismas.

– Desde el punto de vista quirúrgico, la disección del tejido glandular a lo largo del plano de ramificación nerviosa permite siempre, aunque a veces con dificultad, realizar la separación entre el lóbulo superficial y el lóbulo profundo. A pesar de la laboriosidad de esta maniobra, no existe

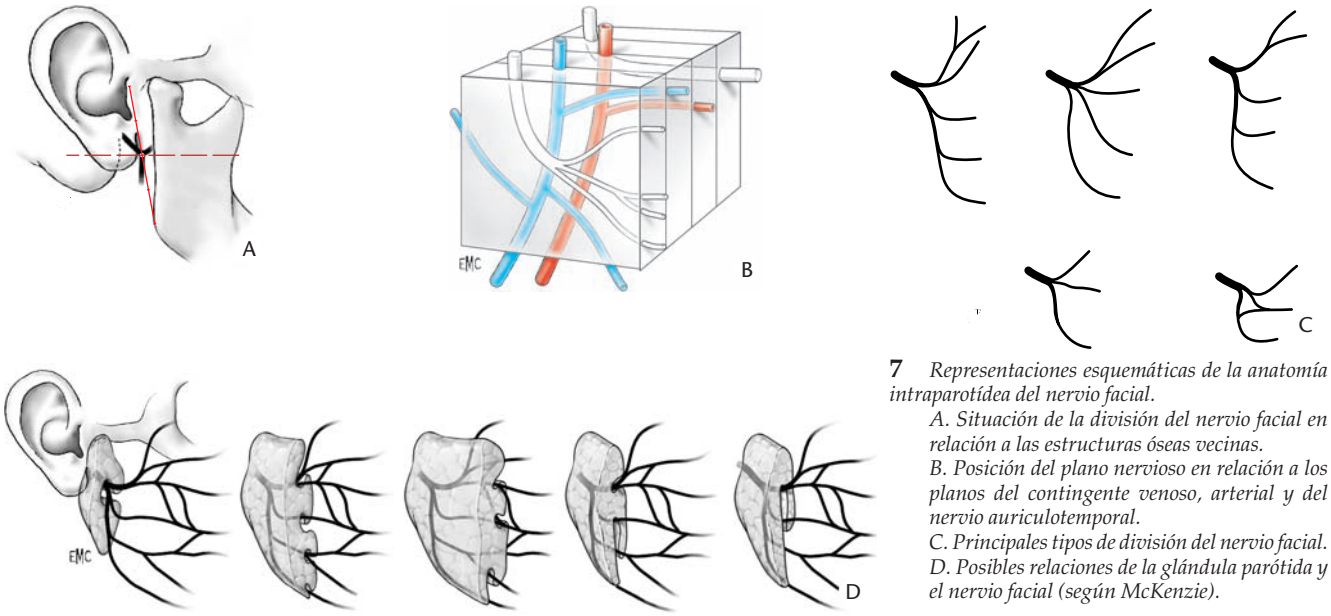

7 *Representaciones esquemáticas de la anatomía intraparotídea del nervio facial.*
A. Situación de la división del nervio facial en relación a las estructuras óseas vecinas.
B. Posición del plano nervioso en relación a los planos del contingente venoso, arterial y del nervio auriculotemporal.
C. Principales tipos de división del nervio facial.
D. Posibles relaciones de la glándula parótida y el nervio facial (según McKenzie).

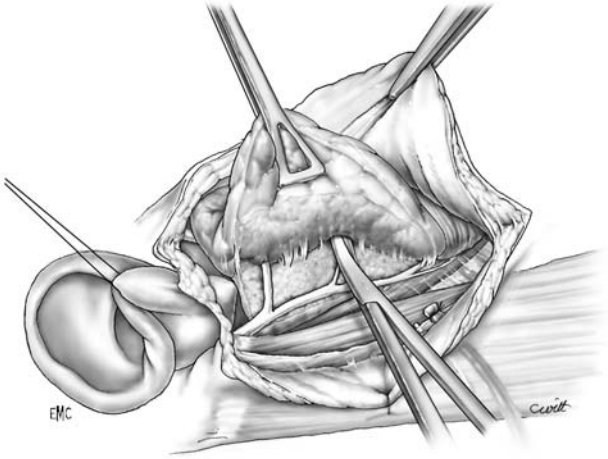

8 *La rama inferior del nervio facial se ha liberado por completo. El lóbulo superficial se ha volteado hacia arriba. En este caso, el tumor ocupa la parte superior del lóbulo superficial.*

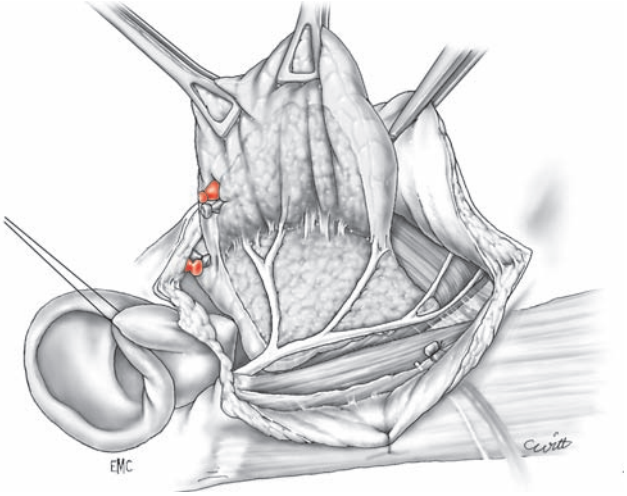

9 *Al final de la disección, la glándula permanece pediculada sólo por su borde anterior.*

ningún dato histológico, embriológico o anatómico que permita refutar esta realidad quirúrgica que se observa en la práctica cotidiana.

– Desde el punto de vista oncológico, los dos lóbulos parotídeos parecen tan contiguos y pegados entre sí, que resulta difícil no considerarlos como una estructura única. Por tanto, ante cualquier lesión invasiva es preciso realizar una exéresis que no respete esta división artificial en dos lóbulos.

Consideraciones

El cirujano debe tener en cuenta que:

– el nervio facial y la parótida están estrechamente intrincados;

– la separación quirúrgica de la glándula en dos lóbulos a lo largo del plano de ramificación del nervio siempre es posible, aunque no parece apoyarse en un plano anatómico real;

– la indicación del tipo de parotidectomía debe basarse en las características anatomopatológicas y topográficas del tumor, no en una distinción anatómica artificial.

EN LA PRÁCTICA

La ablación del lóbulo superficial se lleva a cabo desde atrás hacia adelante, siguiendo una por una las ramas de división nerviosa y comenzando por el lado opuesto al tumor (es decir, a lo largo de las ramas superiores en caso de tumor inferior, e inversamente) *(fig. 8)*. El avance debe ser progresivo, con la tijera curva o la espátula, apoyando la convexidad sobre la cara superficial de la estructura nerviosa, y sin perderla de vista, es decir, evitando cualquier tunelización demasiado profunda. La liberación del polo superficial en la periferia requiere: la localización y ligadura de algunos afluentes de los vasos temporales por arriba, de la vena yugular externa por abajo y de la vena comunicante intraparotídea *(fig. 9)*. El despegamiento del lóbulo superficial, guiado por la disección de las ramas nerviosas de segunda o tercera división, conduce al borde anterior de la glándula. En esta zona se encuentran filetes nerviosos muy finos. Antes de considerarlos como filetes secretores que pueden ser sacrificados, hay que seguirlos por la glándula. A veces se comprueba que escapan del borde anterior para perderse en la mejilla, certificando así su naturaleza motora. La exposición de las últimas ramificaciones permite completar sin peligro el despegamiento cutáneo más allá del borde anterior de la glándula. En este momento, el lóbulo se sostiene tan sólo por una charnela vertical. En su parte media, se puede individualizar y seccionar entre dos pinzas un pedículo transversal, correspondiente al conducto de Stenon y a la arteria transversa de la cara.

Parotidectomía profunda

La exéresis del lóbulo profundo, cuando está indicada, plantea dos problemas técnicos: la liberación de las ramas nerviosas que se encuentran adosadas a su cara externa, y el control de las estructuras vasculares, sobre todo arteriales, que penetran en dicho lóbulo. Esto justifica el recuerdo de los siguientes puntos anatómicos.

PUNTOS ANATÓMICOS IMPORTANTES

– El *sistema arterial parotídeo* está constituido por la carótida externa y sus ramas de división. La arteria penetra en la celda parotídea en la parte más inferior del triángulo preestilohioideo, entre el músculo estilohioideo por fuera y los ligamentos estilohioideo y estilomaxilar por dentro. Tras un corto trayecto infraglandular, durante el cual crea una impronta en la cara interna de la glándula y suele emitir la arteria auricular posterior, la arteria penetra en el lóbulo profundo de la parótida al que se adhiere íntimamente mediante tractos fibrosos y por las propias ramas que distribuye. Termina a unos 4 cm por encima del ángulo de la mandíbula, por delante de la punta de la mastoides, y por detrás y por dentro del cóndilo mandibular. Allí se divide en arteria maxilar interna, que desaparece por delante en el ojal retrocondíleo; y en arteria temporal superficial, que asciende verticalmente para salir por la cara superficial del arco cigomático, después de dar la arteria transversa de la cara.

– El *confluente venoso intraparotídeo* es más superficial que el sistema arterial y se localiza en su totalidad inmediatamente por dentro del plano nervioso. Está constituido por la unión de la vena maxilar interna (que surge del ojal retrocondíleo) con la vena temporal superficial

(que desciende de la región temporal). La vena facial posterior resultante recibe la vena auricular posterior y la vena occipital, para dividirse luego en dos ramas: una rama posterior, que va a formar la vena yugular externa y abandona la región perforando el tabique intermaxiloparotídeo, o sobrepasándolo externamente; y una rama anterior, la vena comunicante intraparotídea, que desemboca en la vena facial común, y que discurre por la cara superficial de la celda submaxilar. Así, el drenaje venoso de la celda parotídea se efectúa hacia los dos sistemas yugulares, interno y externo.

– El *nervio auriculotemporal* penetra en la región por el ojal retrocondíleo junto con los vasos maxilares internos, se introduce en el polo superior de la glándula, cruzando profundamente a los vasos temporales superficiales, y después se acoda para seguirlos por detrás en la región temporal. Allí emite ramas secretoras para la parótida (que proceden del IX par a través del nervio petroso profundo menor y del ganglio ótico), ramas para la articulación temporomandibular y ramas que se anastomosan con la rama temporofacial del VII par.

Consideraciones

El cirujano debe tener en cuenta que:

– la arteria carótida externa siempre se encuentra fácilmente en el polo inferior de la glándula;

– el sistema venoso parotídeo es anatómicamente más variable, por lo que su control quirúrgico es difícil, especialmente en la zona retrocondílea;

– el nervio auriculotemporal puede no ser identificado y sacrificarse de manera involuntaria; su sección podría desempeñar un papel preventivo en el desarrollo del síndrome de Frey (cf infra).

EN LA PRÁCTICA

De forma simplificada, la exéresis del lóbulo profundo comprende tres tiempos: el control del pedículo carotídeo externo en su entrada a la celda, la liberación completa del tronco del facial y de sus ramas del parénquima subyacente, y la exéresis glandular propiamente dicha (controlando los pedículos maxilares internos y temporales superficiales).

Al levantar el polo inferior del lóbulo profundo con el separador de Farabeuf se descubre la arteria carótida externa, que discurre verticalmente por encima del suelo del diafragma estiloideo, y por dentro del vientre posterior del digástrico y del músculo estilohioideo. Para practicar una parotidectomía profunda no es obligatorio sacrificar dicha arteria, aunque en algunos casos las características del tumor y su adherencia al eje vascular imponen su resección.

La liberación completa del tronco del nervio facial y de sus ramas del parénquima subyacente se debe llevar a cabo limitando al máximo la manipulación nerviosa *(fig. 10)*. La separación de su cara profunda del tejido glandular se realiza con suma prudencia con la tijera fina de punta roma. Una vez completada, se levantan con delicadeza los elementos nerviosos con una sonda tenótomo. De este modo, toda la ramificación facial se libera progresivamente de la glándula subyacente. El despegamiento de la cara profunda del tronco debe efectuarse con especial prudencia debido a su profundidad y al frecuente sangrado que puede dificultar su disección.

Por las razones anatómicas ya señaladas, en la exéresis del lóbulo profundo es necesario controlar los pedículos vasculares temporal superficial y maxilar interno. El pedículo vasculonervioso temporal superficial se aísla con facilidad, para separarlo después de la aponeurosis temporal y del arco cigomático. El nervio auriculotemporal, satélite de estos vasos, se secciona o se arranca.

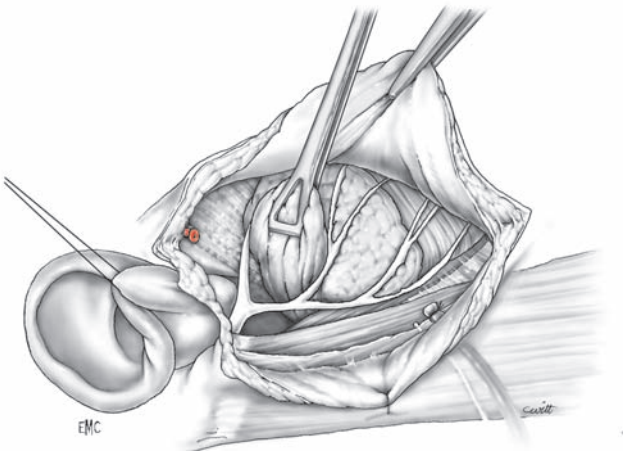

10 *Lobectomía profunda. Las ramas nerviosas se liberan de la cara profunda y después se desenclava el lóbulo profundo del entramado nervioso.*

Desde este momento, el lóbulo profundo se separa de las paredes de la celda simplemente con el dedo. El índice se introduce en el espacio despegable avascular que rodea a toda la glándula. Esta maniobra digital se puede efectuar en tumores de cualquier tamaño, siempre que no superen los límites de la celda ni infiltren los planos vecinos. Con una pinza de tracción aplicada en el polo superior, o en el pedículo temporal superficial, es posible movilizar y deslizar la glándula entre las ramas nerviosas y por debajo de las mismas.

La disección de la prolongación anterosuperior de la glándula (que acompaña al pedículo maxilar interno en la región infracigomática hacia el ojal retrocondíleo) se practica a veces a ciegas debido a la estrechez y a la profundidad del campo quirúrgico. Cuando se sacrifica la arteria maxilar interna se debe aplicar una pinza hemostática curva o un disector en el pedículo traccionado. La sección del pedículo libera de una sola vez el lóbulo profundo. Debe efectuarse con suavidad, ya que suele ser en esta etapa de la intervención cuando durante una maniobra quirúrgica poco afortunada, y en el fondo de un campo quirúrgico difícil de exponer, se puede lesionar el tronco del VII par.

Cierre

Después de comprobar la hemostasia, se limpia la cavidad operatoria con líquido desinfectante. Se coloca un dren de aspiración de tipo Jost-Redon, que se sitúa a distancia de los filetes nerviosos. Se rebate el colgajo y la piel se cierra en uno o dos planos. Se aplica un apósito ligeramente compresivo, formado por compresas desdobladas y humidificadas, que se sostiene con una venda enrollada alrededor de la cabeza.

Algunos autores inyectan pegamento biológico en el lecho quirúrgico, con lo cual se evita la colocación de drenaje y permite dar el alta el día siguiente a la intervención [8].

Para minimizar la depresión de la región parotídea, algunos autores utilizan un colgajo de SMAS. Para ello, lo mismo que para el *lifting* (levantamiento facial), efectúan al comienzo de la intervención un despegamiento subcutáneo estrictamente por encima del SMAS y después en su cara

profunda, separándolo del parénquima parotídeo. La fascia se vuelve a tensar y se sutura en la región pretragal y cervical al final de la intervención.

Otros procedimientos incluyen el relleno de la celda parotídea con un coágulo de sangre [21]. Al comienzo de la intervención, el anestesista extrae 100 ml de sangre del miembro inferior y los deposita en un recipiente. Al final del acto quirúrgico, el coágulo es filtrado en una compresa para conservarlo. Antes de introducirlo, se coloca una gasa hemostática reabsorbible sobre el nervio facial. Antes de proceder al cierre, se coloca un dren de Jost-Redon y se indica tratamiento antibiótico durante 8 días.

Postoperatorio

De acuerdo con los consensos actuales, no está indicada la antibioticoterapia intraoperatoria ni postoperatoria. En ausencia de estudios que demuestren algún beneficio para el nervio facial, tampoco está indicada la corticoterapia preventiva.

El drenaje aspirativo se retira al tercer día. Los puntos se retiran al final de la primera semana. El edema de la región operada remite aproximadamente en el plazo de un mes. La cicatriz se va difuminando y generalmente se hace casi invisible.

Por lo general, el postoperatorio es simple y presenta problemas menores:

– la separación cutánea de la región sublobular por necrosis del extremo distal del colgajo anterior, que puede necesitar tratamiento local durante algunas semanas;

– las molestias al masticar y al abrir la boca son frecuentes, aunque desaparecen en unos quince días;

– la insensibilidad en la oreja del lado intervenido se atenúa en el curso de varios meses;

– la depresión de la región operada (que sigue a la inflamación postoperatoria) a finales del primer mes, es más o menos acentuada según la morfología del paciente y los procedimientos de relleno anteriormente descritos, que resultan discretamente eficaces;

– a veces se observa en la región inferior o cervical de la cicatriz una tendencia a la formación de queloides, que pueden requerir infiltraciones o masajes con pomada de corticoides;

– son poco frecuentes las sobreinfecciones y se tratan con antibióticos y drenaje local.

Complicaciones

Dentro de las complicaciones inmediatas destaca la parálisis facial; y entre las tardías, el síndrome de Frey.

PARÁLISIS FACIAL

Es el riesgo principal de cualquier parotidectomía. Por esta razón, siempre se debe informar claramente al paciente de esta eventualidad así como de los métodos con que se cuenta para solucionarla. Es preciso diferenciar la paresia facial moderada, a veces tardía, que se produce como consecuencia de una disección algo laboriosa y que tiene un pronóstico excelente, de la parálisis facial franca, completa, inmediata y grave, que se produce como consecuencia de la lesión directa del nervio.

En el primer caso, la recuperación completa se obtiene normalmente en los días o semanas posteriores a la intervención, sin que sea necesario ningún tratamiento especial.

Cuando se ha producido una lesión directa del nervio, accidental o necesaria, comprobada durante la práctica de la parotidectomía, se debe reparar si es posible en el mismo tiempo operatorio [16]. El procedimiento de reconstrucción depende de la localización de la lesión, siendo preciso recordar que la reparación es inútil cuando la lesión compromete las ramas medias situadas más allá del borde anterior del masetero, es decir, después de la segunda división. En el resto de los casos, es preferible la reconstrucción terminoterminal.

– La mejor solución es sin duda la sutura directa de los dos cabos, aunque no siempre es posible; en especial si existe una solución de continuidad que exige aumentar la tensión de la zona de anastomosis.

– En este último caso puede resultar útil la interposición de un injerto de nervio, que habitualmente se obtiene a partir de la rama auricular del plexo cervical superficial.

– Otra posibilidad es la anastomosis heteronerviosa entre los pares XII y VII, aunque sólo se utiliza en última instancia y habitualmente en caso de reintervención.

– En todos los casos, la sutura entre las terminaciones nerviosas se debe efectuar con microscopio quirúrgico y con instrumental de microcirugía, empleando hilos de 8 a 10/0. Debe realizarse siempre entre dos cabos seccionados limpiamente y entre las dos vainas epineurales.

En caso de que el nervio facial se sacrifique por motivos «oncológicos» [5], es indispensable el análisis extemporáneo de los extremos, debido al neurotropismo de ciertos tumores como el carcinoma adenoide quístico. Solamente se puede plantear la reconstrucción nerviosa si la resección ha sido satisfactoria.

SÍNDROME DE FREY

También se denomina síndrome auriculotemporal [23] y se caracteriza por la aparición, algunos meses después de la intervención, de enrojecimiento y sudoración en la región parotídea durante las comidas. Su intensidad es variable, presentando desde congestión discreta hasta sudoración profusa de la región temporoparotídea.

Su *frecuencia* varía en los diferentes estudios entre el 10 y el 40%. Según algunos autores [20] parece que la incidencia aumenta cuando el despegamiento subcutáneo de la parotidectomía es muy superficial y pasa inmediatamente por debajo de los folículos pilosos.

Esta incidencia en realidad es mayor si no nos atenemos únicamente a los datos clínicos. La práctica inicial de la prueba del almidón yodado (que impregna las zonas de hipersudoración) es siempre positiva en el postoperatorio de la parotidectomía con disección del nervio facial, es decir, que comprenda por lo menos la exéresis del lóbulo superficial [20, 21]. El síndrome de Frey parece entonces más frecuente, aunque no suele ser molesto.

La *patogenia* sigue siendo discutida, aunque la hipótesis más verosímil parece ser la formulada por Laage-Hellman [12] y Ford y Woodhall. Consiste en la regeneración nerviosa aberrante, según la cual las fibras simpáticas destinadas a las glándulas sudoríparas y los vasos cutáneos son seccionadas durante el despegamiento cutáneo, mientras que las fibras parasimpáticas destinadas a la parótida se seccionan en el transcurso de la exéresis

glandular. La regeneración de las fibras destinadas a la parótida en dirección a las glándulas sudoríparas, explicaría la sudoración y la congestión durante las comidas, con la particularidad de que estas manifestaciones se producen sólo si la sustancia masticada tiene sabor (y no cuando es insípida). Por tanto, la vía aferente de este reflejo sería gustativa. El reflejo es posible porque las fibras nerviosas parasimpáticas procedentes del ganglio ótico, así como las fibras nerviosas simpáticas que inervan las glándulas sudoríparas, comparten el mismo mediador: la acetilcolina.

No precisa *tratamiento* salvo en los casos que sea muy molesto para el paciente.

Actualmente se basa en la administración de toxina botulínica tipo A. Esta sustancia bloquea la neurotrasmisión en la unión neuromuscular y en las terminaciones colinérgicas del sistema nervioso autónomo. En 1995 Drobik y Laskawi [9], fueron los primeros en comunicar su empleo con éxito en el síndrome de Frey. Laccourreye [13] describió el modo de administración, su facilidad de empleo, los escasos efectos adversos y los interesantes resultados que ofrece. Se han descrito casos de paresia regresiva, fundamentalmente tras su inyección en el surco nasogeniano. El producto se prepara a partir de un liofilizado de toxina botulínica tipo A. La concentración final es de 2,5 UI/0,1 ml. Se administran inyecciones intradérmicas de 0,1 ml cada centímetro. Por término medio, se inyectan 85 UI del producto. Se realiza sin anestesia local ya que el procedimiento es prácticamente indoloro. El efecto se empieza a notar a los 2 días (como media) y aunque su eficacia es prolongada, no es definitiva. El seguimiento de 33 pacientes confirmó una tasa de recidiva (demostrada con la prueba del yodo de Minor) del 27% al cabo de 1 año, del 63% a los 2 años y del 92% a los 3 años; aunque las manifestaciones clínicas son más moderadas que las del cuadro inicial.

La administración de la toxina presenta numerosas ventajas: se trata de una técnica indolora que se puede aplicar ambulatoriamente en consultorio, tiene pocos efectos adversos y permite la administración de nuevas inyecciones en caso de que reaparezcan las manifestaciones clínicas.

El tratamiento quirúrgico secundario prácticamente no se utiliza. Los resultados son muy inconstantes, tanto si se practica la sección de las fibras secretoras de la parótida (procedentes del nervio auriculotemporal, de Jacobson o de la cuerda del tímpano [3]), como si se procede a la interposición de un fragmento aponeurótico entre la piel y los tejidos subyacentes. Estas técnicas son además muy delicadas, ya que implican un nuevo despegamiento cutáneo, a menudo peligroso para las ramas del nervio facial.

Por tanto, es preferible realizar un tratamiento preventivo, que se lleva a cabo al finalizar la exéresis glandular. Consiste en la confección de una barrera anatómica entre las fibras del facial disecado y el tejido subcutáneo despegado. Se puede interponer un colgajo de SMAS, que además presenta la ventaja de limitar la depresión de la región parotídea [17]. Sin embargo, la conservación de dicho colgajo puede ser difícil por razones oncológicas. Algunos autores interponen dermis sintética o aloinjerto de matriz dérmica acelular [7], que obstaculizan las regeneraciones aberrantes. También se han empleado otros tejidos como fascia lata, músculo temporal y grasa hipodérmica.

BOLSAS Y FÍSTULAS SALIVARES POSTOPERATORIAS

Se suelen observar después de una parotidectomía parcial. Para su tratamiento se requieren punciones repetidas y más raramente el drenaje con introducción de mechas y la colocación de un apósito compresivo. Una alternativa interesante consiste en la inyección local de doxiciclina para provocar adherencias.

Excepcionalmente se indica una reintervención con totalización parotídea para tratar esta complicación, con los riesgos que conlleva.

Tumores del lóbulo profundo y de la prolongación parafaríngea

Plantean problemas diagnósticos y terapéuticos claramente diferenciados.

TUMORES QUE SE DESARROLLAN A EXPENSAS DEL LÓBULO PROFUNDO DE LA PARÓTIDA

Plantean principalmente problemas técnicos, ya que la masa tumoral eleva el tronco del VII par en su origen y rechaza hacia fuera sus ramas de división primaria, es decir, la parte del nervio facial situada en la región retromandibular.

La incisión cutánea debe ser pues especialmente prudente para evitar la lesión del nervio, que apenas está cubierto por un lóbulo superficial a menudo laminar. La disección de la cara profunda del tronco y de las primeras ramas de división debe ser muy minuciosa. La resección de la punta de la mastoides, después de la desinserción tendinosa del ECM, puede resultar muy útil para la disección nerviosa y para la movilización de la parte posterior del lóbulo profundo.

Una vez individualizado, el nervio facial se protege cuidadosamente con una lámina de polímero de silicona, que se desliza por debajo de la cara profunda para disminuir su traumatismo durante la manipulación glandular.

La exéresis del lóbulo profundo no representa en sí misma un problema especial si el tumor es benigno y no infiltra las paredes de la celda. Por lo general, el lóbulo profundo se extrae sin mayor dificultad mediante maniobra digital.

La aspiración y el drenaje del lecho quirúrgico deben ser muy cuidadosos para evitar la aparición de hematomas profundos.

TUMORES QUE SE DESARROLLAN A EXPENSAS DE LA PROLONGACIÓN FARÍNGEA DE LA GLÁNDULA

Plantean sobre todo problemas de tipo diagnóstico y terapéutico [1]. Cuando el tumor afecta al lóbulo superficial o al lóbulo profundo de la glándula, el diagnóstico topográfico es sencillo: la palpación sistemática (bimanual o bidigital) de la cavidad bucal y de la orofaringe ante cualquier tumor parotídeo, pone de manifiesto la clásica transmisión de los movimientos que se imprimen a una parte de la glándula. Sin embargo, el diagnóstico es más complicado cuando el tumor se desarrolla únicamente a expensas de la prolongación faríngea de la parótida, en cuyo caso se presenta como un tumor parafaríngeo aislado. En este caso, no obstante, las características semiológicas permiten localizar el tumor en el espacio subparotídeo anterior y sospechar, dada su frecuencia, su origen

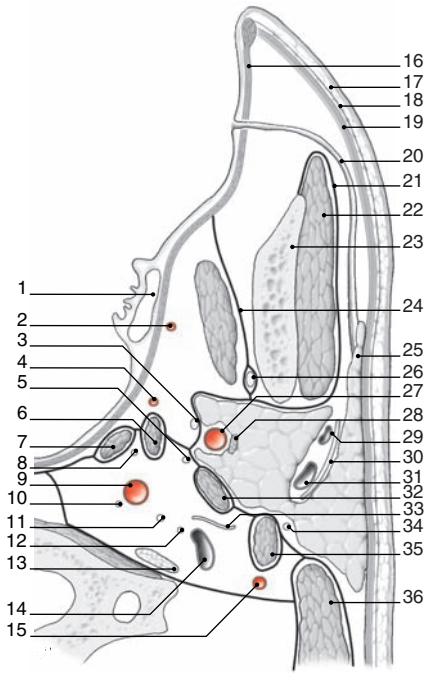

11 *Corte horizontal de la celda parotídea y de las regiones infraparotídea y paraamigdalina.*
1. Amígdala palatina; 2. arteria palatina ascendente; 3. ligamento estilomaxilar; 4. arteria faríngea ascendente; 5. ligamento estilohioideo; 6. estilogloso; 7. estilofaríngeo; 8. IX par; 9. carótida interna; 10. nervio laríngeo superior; 11. X par; 12. XII par; 13. ganglio simpático; 14. vena yugular interna; 15. arteria occipital; 16. buccinador; 17. piel; 18. tejido subcutáneo; 19. fascia parotídea; 20. conducto parotídeo; 21. aponeurosis cervical superficial; 22. masetero; 23. rama ascendente del maxilar inferior; 24. aponeurosis interpterigoidea; 25. prolongación masetérica; 26. ligamento esfenomaxilar; 27. arteria carótida externa; 28. ganglio intraparotídeo; 29. vena comunicante intraparotídea; 30. VII par; 31. vena yugular externa; 32. músculo estilohioideo; 33. XI par; 34. arteria auricular posterior; 35. vientre posterior del músculo digástrico; 36. esternocleidomastoideo.

glandular. El tumor se desarrolla por delante del diafragma estiloideo, formando una bóveda que empuja la amígdala palatina y sobre todo el pilar anterior hacia dentro, abombando lateralmente el velo del paladar *(fig. 11)*.

El tratamiento quirúrgico se debe intentar siempre por vía cervical externa. El primer tiempo consiste en una parotidectomía total conservadora con ligadura cuidadosa de los pedículos arteriales (tanto en su entrada a la celda parotídea como a la salida de la misma), junto con la liberación completa del nervio facial y de sus ramas, que se protegen con una lámina de caucho deslizada por debajo de su cara profunda. Se debe intentar la exéresis del tumor introduciendo primero el dedo a través de las estructuras del diafragma estiloideo. En general se consigue desenclavar la masa manteniendo el dedo en contacto íntimo con la superficie capsular. La maniobra debe ser siempre prudente para evitar la lesión del nervio facial si se produce un desenclavamiento brusco del tumor. Puede facilitarse la maniobra empujando la masa hacia fuera con un dedo introducido en la boca del paciente. El drenaje de la cavidad postoperatoria debe ser más cuidadoso y eficaz que en el resto de los casos. Cuando excepcionalmente parece imposible la exéresis por vía cervical externa, es preciso extirpar el tumor por vía bucal. Nunca se debe utilizar la vía de acceso velar como único procedimiento, ya que conlleva el riesgo de que se produzca una hemorragia incontrolable y, además, porque la exéresis puede ser incompleta al ser imposible asegurar la ausencia de invasión del lóbulo profundo de la parótida,

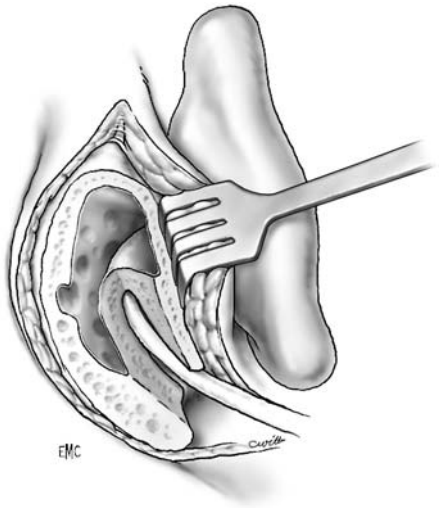

12 *Fresado de la tercera porción intrapetrosa del nervio facial, que permite controlar la invasión retrógrada del nervio por algunos tumores.*

que se localiza más allá de los elementos del diafragma estiloideo. Por tanto, el primer tiempo debe consistir en la parotidectomía conservadora clásica por vía cervical externa.

Tumores con extensión intrapetrosa

Estas formas comprenden la osteólisis tumoral de la mastoides y la invasión retrógrada del nervio facial a lo largo del acueducto de Falopio. Son consecuencia de tumores malignos (sobre todo el cilindroma), o de tumores nerviosos (como el schwannoma o el neurofibroma). Aunque se observan con muy poca frecuencia, obligan a un conocimiento otológico por parte de los cirujanos interesados en la cirugía parotídea. Además, las técnicas quirúrgicas que se emplean para tratar estas extensiones exigen un instrumental especial y conocimientos otoquirúrgicos.

A veces, estos tumores se pueden sospechar ante la presencia de diversos datos clínicos orientadores: tumoración dolorosa, punta de la mastoides sensible a la presión, parálisis facial e incluso sordera de transmisión. Antes de la intervención, es preciso realizar una tomografía computarizada de la mastoides y de las tres porciones del nervio facial.

La técnica quirúrgica consiste en efectuar, tras la incisión retroauricular, una trepanación mastoidea y la exéresis de las lesiones osteíticas con legra o fresa. Después de localizar el aditus ad antrum, la prominencia del conducto semicircular externo y la cola del yunque, se localiza el acueducto de Falopio, que se esqueletiza y posteriormente se abre con fresas multifacetas y luego diamantadas *(fig. 12)*. De este modo se expone la tercera porción del VII par, se secciona y se realiza el análisis anatomopatológico extemporáneo del segmento distal del corte. En caso de invasión, es preciso continuar la descompresión y exponer la segunda porción del facial, lo que va a exigir realizar manipulaciones osiculares, cuya técnica exacta escapa del propósito de este artículo.

Si existe invasión de la primera porción, se debe continuar la descompresión y la exéresis por vía suprapetrosa.

El sacrificio del VII par obliga a efectuar una reparación que siempre debe llevarse a cabo en el mismo tiempo operatorio: se puede interponer un injerto entre el facial intrapetroso y las ramas de división extracraneales, o puede resultar más fácil practicar una anastomosis heteronerviosa XII-VII, cuyas modalidades se han descrito más arriba.

Recidivas

La cirugía de las recidivas tumorales supone un considerable riesgo para el nervio facial. La disección del nervio y de sus ramas en el seno de una masa fibrosa o tumoral es a priori complicada, incluso con el microscopio quirúrgico. En todos los casos, es muy útil contar con el informe quirúrgico de la intervención previa, ya que permite distinguir las recidivas que aparecen después de la enucleación simple, de las que se producen después de la parotidectomía superficial o subtotal [18, 19, 21].

En el primer caso, se escinde la cicatriz mediante una incisión elíptica a distancia seguida de la sutura inmediata de los dos labios cutáneos. A continuación se practica una parotidectomía total conservadora según la técnica descrita anteriormente.

En las recidivas que se producen después de la parotidectomía parcial, se plantean dos problemas técnicos principales.

– El despegamiento cutáneo debe llevarse a cabo con suma prudencia, ya que las ramas del VII par disecadas en la operación previa se encuentran adheridas al colgajo.

– La exposición del tronco del VII par debe constituir el primer tiempo de la intervención. De entrada, se busca la emergencia del nervio en el agujero estilomastoideo; si es preciso resecando la punta de la mastoides, con desinserción tendinosa previa del ECM, y empleando el estimulador eléctrico. Este sacrificio óseo proporciona una óptima vía de acceso a la zona de emergencia del facial. Una vez localizado, se separa progresivamente de la masa cicatrizal o tumoral que le rodea. Resulta muy útil el empleo de la tijera fina cuando se trabaja sobre la cara superficial del nervio, y la visión que proporciona el microscopio quirúrgico. Esta disección debe ser paciente y minuciosa, teniendo cuidado para evitar: la lesión del nervio (por una disección demasiado próxima a los fascículos nerviosos), y la exéresis incompleta (por dejar restos de masa tumoral en contacto con el facial). A medida que se liberan las ramas distales, la disección se hace cada vez más difícil y, a veces, imposible. Si el tumor no se puede separar, se plantea el problema del sacrificio deliberado del nervio facial. La naturaleza del tumor y el estado del paciente son los elementos fundamentales para tomar dicha decisión. Siempre se debe informar al paciente de que puede producirse esta eventualidad, que impone una reparación inmediata, ya sea mediante injerto intermedio o anastomosis heteronerviosa.

Cualquier referencia a este artículo debe incluir la mención del artículo original: Petelle B, Sauvaget E et Tran Ba Huy P. Parotidectomies. Encycl Méd Chir (Elsevier SAS, Paris, tous droits résevés), Techniques chirurgicales - Tête et cou, 46-510, 2003, 12 p

Bibliografía

[1] André P. Technique d'exérèse des tumeurs mixtes de la parotide à évolution parapharyngée. *Cah ORL* 1972 ; 7 : 417-423

[2] Bassereau G, Touyeras A, Heitzmann P, Dauphin D. Exposure of the facial nerve in the masseteric region during parotid surgery. Technical aspects and value. *Ann Otolaryngol Chir Cervicofac* 1997 ; 114 : 239-242

[3] Bouche J, Freche C. La résection du plexus tympanique dans le syndrome de Frey et les parotides récidivantes. *Cah ORL* 1970 ; 5 : 499-507

[4] Brennan J, Moore EJ, Shuler KJ. Prospective analysis of the efficacy of continuous intraoperative nerve monitoring during thyroidectomy, parathyroidectomy, and parotidectomy. *Otolaryngol Head Neck Surg* 2001 ; 124 : 537-543

[5] Casler JD, Conley JJ. Surgical management of adenoid cystic carcinoma in the parotid gland. *Otolaryngol Head Neck Surg* 1992 ; 106 : 332-338

[6] Chouard C. Anatomie, pathologie et chirurgie du nerf facial. Paris : Masson, 1972

[7] Clayman MA, Clayman LZ. Use of AlloDerm as a barrier to treat chronic Frey's syndrome. *Otolaryngol Head Neck Surg* 2001 ; 124 : 687

[8] Depondt J, Koka VN, Nasser T, Portier F, Guedon C, Barry C et al. Use of fibrin glue in parotidectomy closure. *Laryngoscope* 1996 ; 106 : 784-787

[9] Drobik C, Laskawi R. Frey's syndrome: treatment with botulinum toxin. *Acta Otolaryngol* 1995 ; 115 : 459-461

[10] Guerrier Y. Traité de technique chirurgicale ORL et cervico-faciale. Paris : Masson, 1980

[11] Jost G, Levet Y. Parotid fascia and face lifting: a critical evaluation of the SMAS concept. *Plast Reconstr Surg* 1984 ; 74 : 42-51

[12] Laage-Hellman J. Gustatory sweating and flushing: aetiological implications of latent period and mode of development after parotidectomy. *Acta Otolaryngol* 1958 ; 49 : 306-314

[13] Laccourreye O, Muscatello L, Gutierrez-Fonseca R, Seckin S, Brasnu D, Bonan B. Severe Frey syndrome after parotidectomy: treatment with botulinum neurotoxin type A. *Ann Otolaryngol Chir Cervicofac* 1999 ; 116 : 137-142

[14] Lopez M, Quer M, Leon X, Orus C, Recher K, Verges J. Usefulness of facial nerve monitoring during parotidectomy. *Acta Otorrinolaringol Esp* 2001 ; 52 : 418-421

[15] McKenzie J. Parotid gland in relation to facial nerve. *J Anat* 1948 ; 82 : 183-186

[16] Mihlke A. Surgery of the facial nerve. Munchen : Urban und Schwarzenberg, 1973

[17] Moulton-Barrett R, Allison G, Rappaport I. Variation's in the use of SMAS (superficial musculoaponeurotic system) to prevent Frey's syndrome after parotidectomy. *Int Surg* 1996 ; 81 : 174-176

[18] Niparko JK, Beauchamp ML, Krause CJ, Baker SR, Work WP. Surgical treatment of recurrent pleomorphic adenoma of the parotid gland. *Arch Otolaryngol Head Neck Surg* 1986 ; 112 : 1180-1184

[19] Piorkowski RJ, Guillamondegui OM. Is aggressive surgical treatment indicated for recurrent benign mixed tumors of the parotid gland? *Am J Surg* 1981 ; 142 : 434-436

[20] Singleton G, Cassisi N. Frey's syndrome: incidence related to skin flap thickness in parotidectomy. *Laryngoscope* 1980 ; 90 : 1636-1639

[21] Trotoux J, Vilde F, Kossowski M, Clavier A, Khayat M, Londero A et al. Reoperation of tumors of the parotid gland, surgical approach and consequences for the 7th cranial nerve. Apropos of 42 cases. *J Chir* 1993 ; 130 : 349-357

[22] Urquhart A, Hutchins LG, Berg RL. Preoperative computed tomography scans for parotid tumor evaluation. *Laryngoscope* 2001 ; 111 : 1984-1988

[23] Von Lindern JJ, Niederhagen B, Berge S, Reich RH. Treatment of Frey's syndrome with type A botulinum toxin: case report. *J Oral Maxillofac Surg* 2000 ; 58 : 1411-1414

[24] Zbaren P, Schar C, Hotz MA, Loosli H. Value of fine-needle aspiration cytology of parotid gland masses. *Laryngoscope* 2001 ; 111 (11 Pt 1) : 1989-1992